Correction d'une micromaxillie par ancrage squelettique sur adulte – Cas clinique

P. Cuevas*

sfodf LILLE 2022

Introduction : En 2013, le Dr Won Moon met au point le Midface Skeletal Expander (MSE). Ce disjoncteur à appui dento-squelettique permet une expansion squelettique du maxillaire en réduisant les effets secondaires d'un disjoncteur conventionnel tels que les résorptions radiculaires, les récessions gingivales, les versions dentaires et les pertes osseuses.

Objectif : L'objectif est de présenter le traitement sans chirurgie d'un patient de 18 ans avec un retard mental, avec une insuffisance maxillaire dans les trois dimensions.

Matériels et méthode :
- Examen clinique et diagnostic : homme de 18 ans avec un retard mental, profil ortho-frontal, endomaxillie, Cl III par rétromaxillie, excès vertical antérieur avec infraclusion maxillaire, occlusion inversée de 17 à 27
- Comparaison CBCT le jour de la pose du MSE / CBCT 23 mois après la fin du traitement actif
- Comparaison des céphalométries de Delaire 23 mois après la fin du traitement actif

1/ Sens transversal

MSE : Disjonction à appui dento-squelettique sur 4 mini-implants de 13 mm de longueur et 1,8 mm de diamètre, 2 mini-implants antérieurs en mésial et 2 postérieurs distal de la première molaire, mini-implants bi-corticaux (mini-implants posés par le Dr Cazes)
➔ activation du vérin 2 fois par jour pendant 7 jours puis 1 fois par jour pendant 28 jours, 1 activation = 0,2 mm soit 8,4 mm au total
+ rééducation fonctionnelle de la déglutition et de la ventilation dès la fin de l'activation du MSE

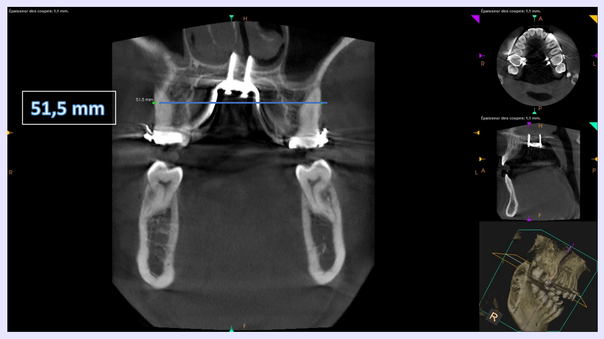

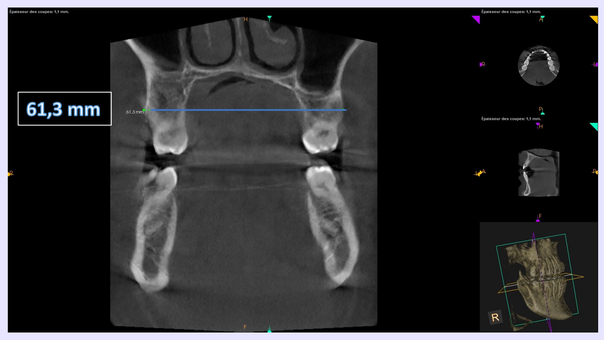

28/11/17

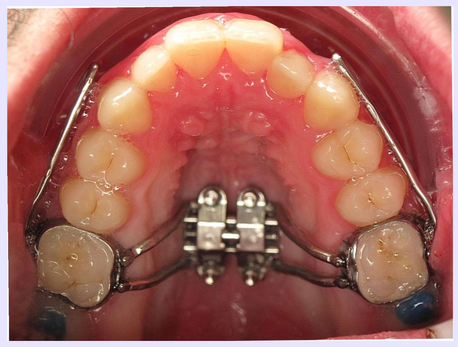

24/08/18

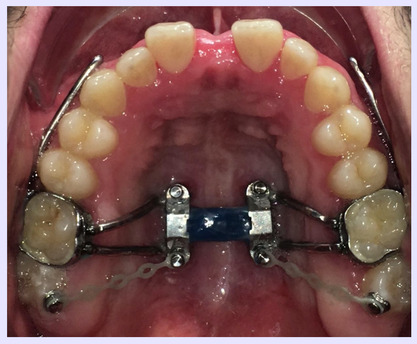

04/10/18

08/05/20

2/ Sens postéro-antérieur

Traction postéro-antérieure du maxillaire sur masque extra-oral
➔ forces de 480g/côté soirée et nuit pendant 28 jours puis forces de 280g/côté 1 nuit/2 pendant 30 jours

28/11/17

04/10/18

17/09/19

08/05/20

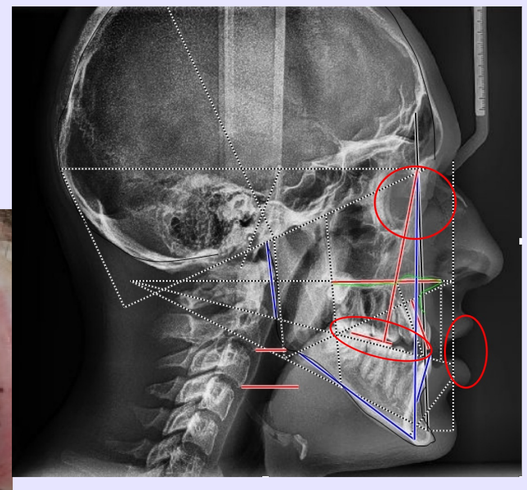

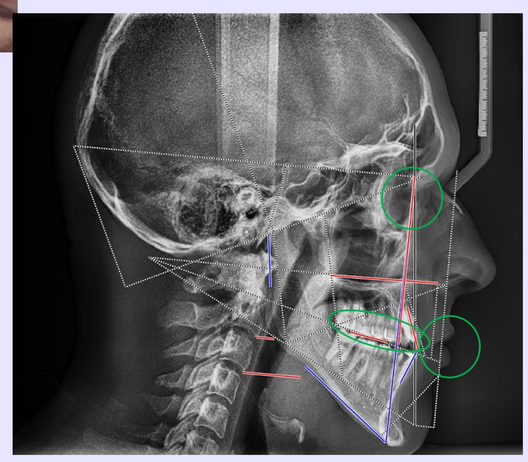

3 / Sens vertical

Multi-attaches en système en auto-ligaturant passif avec élastiques verticaux de fermeture de l'infraclusion

28/11/17

04/10/18

30/10/18

08/05/20

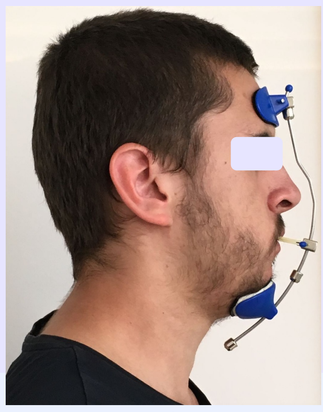

Résultats : Mesures réalisées 23 mois après la fin du traitement :
- Sens transversal : Diastème inter-incisif de 5,8 mm le jour de l'arrêt des activations, correction : + 6,6 mm entre le rebord externe de l'os alvéolaire de 17-27, + 9,8 mm entre le rebord externe de l'os alvéolaire de 16-26, + 4,4 mm entre le rebord externe de l'os alvéolaire de 15-25, Correction de l'occlusion inversée
- Sens sagittal : Correction angle f1M/f1m sur l'analyse de Delaire = + 9°, ANB = + 3,61°
- Sens vertical : Infraclusion antérieure de départ = 2,7 mm, fermeture de l'infraclusion
- Fonctionnel : Ventilation buccale au début du traitement, obtention d'une ventilation nasale en fin du traitement. Manque de compliance pour la rééducation fonctionnelle, difficultés d'automatisation

Discussion :
- Elkenawy et al. ont démontré dans une étude (2020) de 31 patients que la suture maxillaire s'ouvre de manière parallèle dans 96% des cas sur le plan sagittal. (1) L'utilisation des mini-implants semble avoir été un élément important dans l'ouverture tant antérieure que postérieure dans ce cas, permettant ainsi un élargissement du maxillaire suffisant pour permettre un recouvrement bilatéral.
- Dans une autre étude (2020), Colak et al. ont étudié la libération des sutures ptérygo-palatines lors de l'utilisation d'un MSE. 84% des sutures se sont ouvertes lors de leur recherche. (2) Ceci pourrait expliquer les résultats obtenus dans le plan sagittal.
- Dans notre cas clinique, les améliorations fonctionnelles ont été observées par le patient et par le praticien. Cependant aucune mesure prouvant un résultat significatif n'a été effectuée. D'autres auteurs ont étudié ces changements : Garcez et al ont illustré dans un case-report en 2019 l'amélioration significative de la fonction respiratoire d'un para-athlète présentant une constriction maxillaire, après un traitement par MSE. (3) Storto et al. ont eux étudiés les changements squelettiques et les variations du volume des voies aériennes supérieures suite à un traitement par MSE. Il a été démontré qu'un effet direct de l'expanseur à appui dento-squelettique sur le débit respiratoire et sur les forces musculaires de la respiration. (4)

Conclusion : L'expansion rapide sur mini-implants peut être aujourd'hui une alternative efficace à la disjonction assistée chirurgicalement chez l'adulte jeune. Elle permet la désarticulation d'autres sutures que la suture maxillaire.

Bibliographie :
(1) Elkenawy, Fijany, Colak, Paredes, Gargoum, Abedini, Cantarella, Dominguez-Mompell, Sfogliano, Moon (2020), An Assessment of the Magnitude, Parallelism, and Asymmetry of Micro-Implant-Assisted Rapid Maxillary Expansion in Non-Growing Patients, *Progress in Orthodontics*, 2020, 21-42
(2) Colak, Paredes, Elkenawy, Torres, Bui, Jahangiri, Moon (2020), Tomographic Assessment of Palatal Suture Opening Pattern and Pterygopalatine Suture Disarticulation in the Axial Plane after Midfacial Skeletal Expansion. *Progress in Orthodontics*, 2020, 21-21
(3) Garcez, Suzuki, Storto, Cusmanich, Elkenawy, Moon (2019), Effects of Maxillary Skeletal Expansion on Respiratory Function and Sport Performance in a Para-Athlete – A Case Report, *Physical Therapy in Sport, 36, 2019, 70-77*
(4) Storto, Garcez, Suzuki, Garcez Cusmanich, Elkenawy, Moon, Suzuki (2019), Assessment of respiratory muscle strength and airflow before and after microimplant-assisted rapid palatal expansion, *Angle Orthodontist*, Vol 89, no 5, 2019, 713-719